



## Índice cerebroplacentario y su asociación con lesiones cerebrales en recién nacidos de gestantes de alto riesgo

Drs. Alejandra Arcia-Vaccaro,<sup>1</sup> Gabriela Maurera-Mendoza,<sup>1</sup> Onleda Brencio,<sup>1</sup> Bahilda Martínez,<sup>1</sup>  
 Kenny Araujo-Vargas.<sup>1</sup>

<sup>1</sup>Unidad de Perinatología Dr. Freddy Guevara Zuloaga, Hospital Universitario de Caracas. Universidad Central de Venezuela.

### RESUMEN

**Objetivo:** Establecer la asociación entre el índice cerebroplacentario y las lesiones cerebrales en recién nacidos de gestantes de alto riesgo, en el Hospital Universitario de Caracas, entre mayo y octubre de 2018.

**Métodos:** Se realizó un estudio prospectivo, descriptivo. Se hizo evaluación del índice cerebroplacentario en gestantes de alto riesgo y se realizó neurosonografía en recién nacidos para determinar la presencia o no de alteraciones neurosonográficas.

**Resultados:** Se evaluaron 44 pacientes. Los hallazgos neurosonográficos encontrados fueron los siguientes: 20 pacientes (45,4 %) sin alteraciones, 12 casos (27,3 %) con hemorragia intraventricular grado I, 11 casos (25 %) con hemorragia intraventricular grado II y 1 caso (2,3 %) con hemorragia intraventricular grado III. Se evidenció una asociación estadísticamente significativa entre el índice cerebroplacentario alterado y hemorragia intraventricular ( $\chi^2$ : 7,134  $p = 0,007$ ), con un riesgo relativo para hemorragia intraventricular de 2,58 (IC 95 % 1,07 – 6,19). El índice cerebroplacentario alterado, es decir, cuando está por debajo de P5, como prueba de tamizaje para lesiones intracraneales neonatales mostro una sensibilidad de 83,3 %, especificidad del 55 %, valor predictivo positivo del 69 % y valor predictivo negativo del 73,3 %.

**Conclusión:** La neurosonografía posnatal resulta ser una herramienta fundamental en pacientes con índice cerebroplacentario alterado ya que permite identificar aquellos con riesgo de presentar hemorragia intraventricular.

**Palabras clave:** Índice cerebroplacentario, Ecografía transfontanelar, Hemorragia intraventricular.

## Cerebroplacental index and its association with brain lesions in newborns of high-risk pregnant women

### ABSTRACT:

**Objective:** To establish the association between the cerebroplacental ratio and brain abnormalities in newborns of high-risk pregnant women, at the Hospital Universitario de Caracas, between May and October 2018.

**Methods:** A prospective, descriptive study. Evaluation of cerebroplacental ratio and neurosonography in newborn of high-risk pregnant women was carried out.

**Results:** 44 patients was evaluated. The neurosonographic findings were the following: 20 patients without alterations (45,4 %), 12 cases (27,3 %) with grade I intraventricular hemorrhage, 11 cases (25 %) with grade II and 1 case (2,3 %) with grade III intraventricular hemorrhage. The cerebroplacental ratio and intraventricular hemorrhage was associated ( $\chi^2$ : 7.134  $p = 0,007$ ), with a relative risk of 2.58 (95% IC 1.07 – 6.19). The cerebroplacental ratio as a screening tool for brain abnormalities showed a sensitivity, specificity, positive predictive value and negative predictive value of 83,3 %, 55 %, 69 % and 73,3 % respectively.

**Conclusions:** Neonatal neurosonography turns out to be a fundamental tool in patients with altered cerebroplacental ratio because it allows identifying the changes in the fetus by the hemodynamic redistribution that could complicate its neurocognitive development.

**Keywords:** Cerebroplacental ratio, Neonatal neurosonography, Intraventricular hemorrhage.

Forma de citar este artículo: Arcia-Vacaro A, Maurera-Mendoza G, Brencio O, Martínez B, Araujo-Vargas K. Índice cerebroplacentario y su asociación con lesiones cerebrales en recién nacidos de gestantes de alto riesgo. Rev Venez Ultrason Med. 2022; NS2(2): 67-74. DOI: 10.57097/REVUM.2022.2.2.3

Dirección para correspondencia: Kenny Araujo-Vargas, kennyaraujo33@gmail.com

## INTRODUCCIÓN

El uso rutinario de la ecografía prenatal se ha estandarizado con el objeto de realizar un acercamiento a la salud del embrión o feto (1, 2). Una de las mayores preocupaciones en la práctica obstétrica es la evaluación del bienestar fetal. El objetivo primordial debe ser la identificación del feto en riesgo de hipoxia-acidosis, a fin de realizar un adecuado manejo destinado a disminuir el riesgo de muerte intrauterina y de secuelas neurológicas a largo plazo (3). El deterioro fetal en la hipoxia crónica se asocia a una secuencia temporal de cambios hemodinámicos en diferentes territorios que refleja la adaptación inicial y la progresiva claudicación de la fisiología fetal a la hipoxia. Estos cambios siguen una historia natural relativamente constante, el diagnóstico de estos cambios a través del *doppler* ha permitido una mejoría notable en la capacidad de determinar el momento de finalización de la gestación en fetos sometidos a hipoxia grave (3).

El estudio de la hemodinamia placentaria y fetal a través de la flujometría *doppler* de los principales vasos fetales, como la arteria umbilical y cerebral media, ha permitido comprender el proceso de adaptación y respuesta fisiológica, así como el deterioro fetal ante un proceso de hipoxia crónica (4). La hipoxia crónica también contribuye al riesgo de anomalías craneales detectadas por ecografía, como hemorragia intraventricular y leucomalacia periventricular. En fetos con restricción del crecimiento y vasodilatación de la arteria cerebral media, la posibilidad de presentar alguna alteración en la neurosonografía posnatal es mayor que en fetos con crecimiento normal (5, 6).

El índice cerebroplacentario (ICP), uno de los parámetros utilizados para detectar de forma precoz la vasodilatación cerebral, resulta de la

división del índice de pulsatilidad (IP) de la arteria cerebral media entre el índice de pulsatilidad de la arteria umbilical. Se ha propuesto que el ICP se altera antes que los índices *doppler* de la arteria cerebral media o de la arteria umbilical por separado, permitiendo así incrementar la predicción de resultados adversos perinatales en fetos con índices normales de pulsatilidad en la arteria umbilical (AU) o en arteria cerebral media (ACM) (4). Esto se debe a que el ICP es un reflejo de la redistribución de flujo arterial que ocurre durante la perfusión cerebral preferencial, en respuesta a la hipoxemia fetal, y se amplifica matemáticamente el efecto de la hemodinámica anormal en las circulaciones umbilical y cerebral. Por lo que se relaciona más de cerca con la presión parcial de oxígeno fetal que cualquiera de sus componentes por separado (7).

La neurosonografía neonatal también resulta ser una herramienta útil en caso de hipoxia crónica o isquemia, dado que por medio de esta se pueden evaluar los cambios a los cuales es sometido el cerebro fetal al estar expuesto ante esta entidad, como aumento de la ecogenicidad del parénquima cerebral, pérdida de giros o surcos, ventrículos desplazados por efecto de masa y alteración en la pulsatilidad vascular (8). Cabe destacar que un tercio de toda la mortalidad infantil a nivel mundial, en los menores de cinco años, corresponde a muertes durante el período neonatal y la prematuridad y la hipoxia son una de sus principales causas (9). La hipoxia fetal es capaz de activar mecanismos adaptativos, los que permiten mantener el flujo de oxígeno a territorios nobles. Entre los territorios nobles cuyo flujo de oxígeno se intenta mantener, pese a la hipoxemia, se encuentran el corazón, el cerebro y las glándulas suprarrenales (10).

En la etapa antenatal, la evaluación *doppler* está principalmente indicada en gestantes de alto

riesgo obstétrico y los principales vasos fetales analizados son la AU, la cual permite evaluar la función placentaria, y la ACM, que informa la redistribución de flujos a órganos vitales como el cerebro, lo cual es un signo de hipoxia fetal (7). En los embarazos de alto riesgo, la evaluación de la AU mediante *doppler* constituye una técnica sumamente útil para evaluar complicaciones asociadas al crecimiento intrauterino restringido (CIR) y a otras formas de distrés fetal debido a hipoxemia o asfixia (11, 12). Por otro lado, hallazgos hemodinámicos asociados a la redistribución de flujo al cerebro, aumentarían el riesgo de lesiones cerebrales (5, 6, 13), por lo que identificar estos embarazos es de utilidad para estratificar cuales recién nacidos deberían ser sometidos a una evaluación transfontanelar.

La ecografía transfontanelar representa una herramienta importante en aquellos recién nacidos que estuvieron sometidos a eventos de hipoxia perinatal, debido a que se puede evidenciar, durante los primeros días después de la agresión, un incremento difuso, generalmente homogéneo, de la ecogenicidad del parénquima cerebral y la presencia de ventrículos colapsados, hallazgos que, probablemente, puedan corresponder con edema cerebral. En el seguimiento con ultrasonografía craneal, estos pacientes pueden presentar signos de atrofia cerebral y/o encefalomalacia multiquística (14). Con base en todo lo antes expuesto, el objetivo de este estudio fue establecer la asociación entre la alteración del índice cerebroplacentario y los hallazgos patológicos en la neurosonografía de recién nacidos de gestantes de alto riesgo, en el Hospital Universitario de Caracas, entre mayo y octubre de 2018.

## MÉTODOS

Se realizó un estudio prospectivo, descriptivo y aleatorizado, la población estuvo conformada

por las pacientes de alto riesgo que asistieron a la Unidad de Perinatología “Dr. Freddy Guevara Zuloaga” del Hospital Universitario de Caracas, entre mayo y octubre del año 2018. La muestra, estuvo constituida por 44 pacientes que cumplieron los siguientes criterios.

Criterios de inclusión: embarazo simple, edad gestacional comprendida entre 30 y 40 semanas, trastorno hipertensivo del embarazo, diabetes pregestacional o gestacional, patología tiroidea, patología autoinmune, crecimiento intrauterino restringido o fetos pequeños para la edad gestacional. Criterios de exclusión: anomalías cromosómicas o fetos con malformaciones estructurales.

El protocolo fue aprobado por el comité de ética de la institución y todas las gestantes firmaron un consentimiento informado.

## Procedimiento

Las pacientes fueron reclutadas al momento de acudir a ecografía del tercer trimestre. Los datos fueron tomados directamente por los autores, registrándose los mismos en un formulario, el cual estuvo constituido por la fecha y la hora de ingreso de la paciente, edad y antecedentes personales. La edad gestacional fue determinada por la medición de la longitud cráneo caudal en primer trimestre. La evaluación *doppler* se realizó con el equipo de ultrasonografía ALOKA Arieta, con transductor *convex* multifrecuencial. El IP de la ACM se evaluó en todas las pacientes siguiendo los criterios estandarizados: a) corte axial de la cabeza fetal a nivel del ala mayor del esfenoides, b) *doppler* color con magnificación para visualizar la trayectoria de la ACM, c) volumen de la muestra calibrado a 2 mm y colocado en el tercio interno de la ACM con un ángulo de insonación menor de 30° d) ausencia de movimientos fetales. La

medición del IP se realizó de forma automática, al obtener por lo menos 3 ondas de características similares y sin efectuar excesiva presión con el transductor (7).

Con respecto a la AU, la evaluación del IP se realizó en la porción del asa libre del cordón umbilical, en periodo de quietud fetal. El tamaño del volumen de muestra equivalente al diámetro de la arteria y en el centro del vaso. La medición del IP se realizó de forma automática, al obtener por lo menos 3 ondas de características similares. Posteriormente, se calculó el índice cerebroplacentario (ICP) al dividir el IP de la ACM entre el IP de la AU, se consideraron alterados aquellos que se encontraban por debajo del percentil 5 de acuerdo a edad gestacional (15) (Figura 1).

La ecografía transfontanelar se realizó dentro de los primeros 30 días posterior al nacimiento, se utilizó el equipo ACUSON x300 mediante transductores curvos de frecuencia entre 7 y 9 MHz y de pequeño tamaño, ya que se acoplan mejor a las fontanelas. Las estructuras más

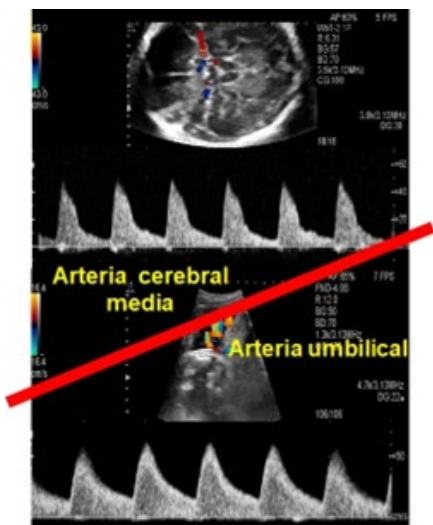


Figura 1. Cálculo del índice cerebro placentario. Resulta de la división del índice de pulsatilidad de la arteria cerebral media y el índice de pulsatilidad de la arteria umbilical

relevantes se evaluaron mediante el plano coronal, colocando el transductor en el centro de la fontanela anterior y realizando un barrido de delante hacia atrás; y en los planos sagitales rotando el transductor 90°, identificando la línea media, y se obtuvieron cortes parasagitales de cada hemisferio. Se realizó estudio *doppler* para evaluar la permeabilidad de los vasos intracraneales y los cambios hemodinámicos del cerebro neonatal, analizando la morfología de las ondas y calculando el índice de resistencia de la arteria pericallosa. Se registró el estado clínico de los recién nacidos, así como los hallazgos ecográficos resultantes de la neurosonografía, se consideró alterada cuando se observó hemorragia intraventricular, la cual se clasificó según Papile y cols. (16). (Figura 2)

En cuanto al análisis estadístico, los datos fueron tabulados utilizando programa *Microsoft Excel 2010*. Una vez revisados y corregidos los formatos de recolección de datos se procedió a realizar la base de datos en el programa *SPSS versión 2.0*. Para el análisis de los datos se plantearon dos fases. Primero, con la descripción de las variables cuantitativas a través de medidas de tendencia central y de dispersión, utilizando media y desviación estándar en caso de datos con distribución normal y mediana y rango para distribuciones no paramétricas. Las variables cualitativas con frecuencias absolutas y relativas (números y porcentajes) y en segundo lugar, se buscó la relación entre las variables cualitativas mediante prueba de Chi-cuadrado. Se consideró un resultado estadísticamente significativo  $p = 0,05$ , con una prueba de dos colas. El riesgo relativo e intervalos de confianza al 95 % fueron descritos para observar el grado de asociación, además se determinó la sensibilidad, especificidad, valor predictivo positivo y valor predictivo negativo de la alteración del índice cerebroplacentario como prueba de tamizaje.

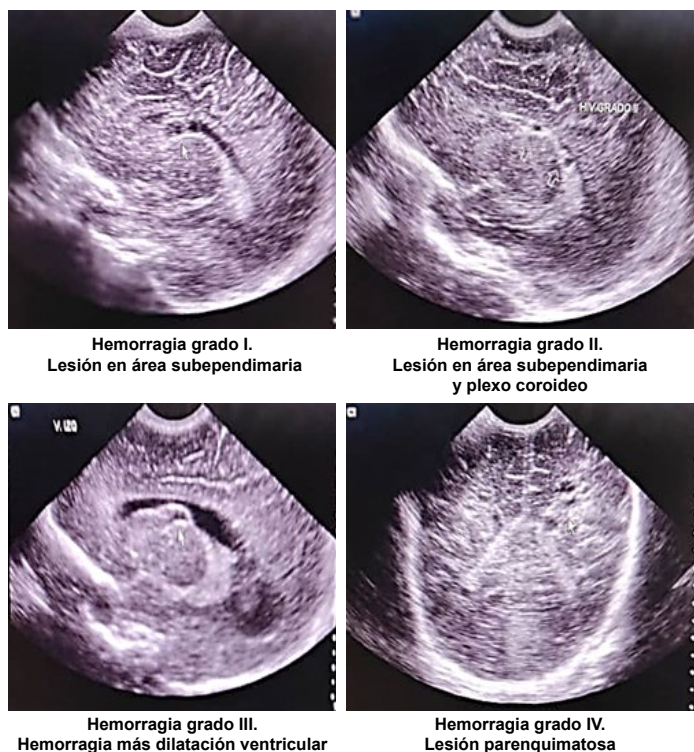


Figura 2. Hemorragia intraventricular. Clasificación de Papile y cols. (16)

## RESULTADOS

Se evaluaron 44 pacientes que cumplieron con los criterios de inclusión. La edad materna de esta muestra fue de  $30 \pm 7$  años y la edad gestacional presentó una mediana de 36 semanas con un rango entre las 33 y 40 semanas. De los antecedentes patológicos de alto riesgo obstétrico, los más frecuentes fueron: hipertensión arterial (HTA) crónica en 12 casos (27,3 %), preeclampsia en 10 casos (22,7 %) y diabetes gestacional en 11 casos (25 %) (Tabla 1).

En cuanto al ICP, se encontró que 29 pacientes presentaron ICP menor al percentil 5 (alterado), representando el 65,9 % de la muestra. Los hallazgos neurosonográficos en la evaluación posnatal fueron los siguientes: 20 casos sin alteraciones (45,4 %), 12 casos con hemorragia interventricular grado I (27,3 %), 11 casos con

Tabla 1. Distribución de pacientes según características basales

Variables	Estadísticos	
N	44	
Edad materna (años) *	$30 \pm 7$	
Edad gestacional (semanas) **	36 (33 - 40)	
Antecedentes personales	n	%
HTA crónica	12	27,3
Diabetes gestacional	11	25,0
Preeclampsia	10	22,7
CIR	7	15,9
Diabetes mellitus 1	4	9,1
Hipotiroidismo	3	6,8
Síndrome antifosfolípido	1	2,3

\*: media  $\pm$  desviación estándar, \*\*: mediana (mínimo - máximo); CIR: crecimiento intrauterino restringido. HTA: hipertensión arterial  
 Todos los antecedentes personales se colocaron de forma individual para el análisis de la tabla: 1 caso de hipertensión arterial crónica más diabetes mellitus e hipotiroidismo; 1 caso de hipertensión arterial crónica y diabetes gestacional; 1 caso de síndrome antifosfolípido más hipotiroidismo.

hemorragia interventricular grado II (25 %) y 1 caso con hemorragia interventricular grado III (2,3 %) (Tabla 2).

De los 29 embarazos con ICP alterado, 20 pacientes presentaron hallazgos anormales a la neurosonografía, habiendo asociación

Tabla 2. Descripción del índice cerebroplacentario y hallazgos neurosonográficos posnatales

Variables	n	Porcentaje
ICP		
Sin alteraciones ( $\geq p 5$ )	15	34,1
Alterado ( $< p 5$ )	29	65,9
Neurosonografía		
Sin alteraciones	20	45,4
HIV grado I	12	27,3
HIV grado II	11	25,0
HIV grado III	1	2,3

ICP: índice cerebroplacentario. HIV: hemorragia intraventricular

Tabla 3. Asociación índice cerebroplacentario y neurosonografía

	Neurosonografía	
	Alterado	Normal
ICP	N	N
Alterado	20	9
Normal	4	11

$\chi^2: 7,134 \quad p = 0,007$   
RR: 2,58 (IC 95 %: 1,07 - 6,19)

estadísticamente significativa. ( $\chi^2: 7,134 \quad p = 0,007$ ), evidenciándose un riesgo relativo de 2,58 (RR: 2,58, IC 95 % 1,07 - 6,19). En 4 casos, se evidenció el ICP normal y alteraciones craneales en la ecografía neonatal (Tabla 3).

El ICP alterado como prueba de tamizaje para lesiones intracraneales mostró una sensibilidad de 83,3 %, especificidad del 55 %, valor predictivo positivo del 69 % y valor predictivo negativo del 73,3 % (Tabla 4).

Tabla 4. Valores diagnósticos del índice cerebroplacentario

Indicadores	%	IC - 95 %	
Sensibilidad	83,3	64,2	93,3
Especificidad	55,0	34,2	74,2
VPP	69,0	51,0	83,0
VPN	73,3	48,1	89,1

## DISCUSIÓN

Este estudio sugiere que la alteración del ICP aumenta el riesgo de lesiones intracraneales en el recién nacido, caracterizado principalmente por hemorragias intraventriculares, por lo que resulta útil en la predicción de resultados neurológicos

adversos. La evaluación de las arterias umbilicales y cerebral media por medio de la velocimetría *doppler*, así como el índice cerebroplacentario se considera un procedimiento adecuado para evaluar el bienestar fetal debido a que esta prueba ayuda a identificar precozmente a fetos afectados por hipoxia y, en consecuencia, podría disminuir las complicaciones perinatales. Otros investigadores han obtenido datos similares, en los que el ICP anormal, aumentó el riesgo de eventos hemorrágicos posnatales dentro de las primeras 96 horas de vida, resultando un factor predictor de cambios en la autorregulación cerebral, asociado a eventos hemorrágicos cerebrales, leucomalacia y retraso neurocognitivo (17). Por otra parte, aunque los indicadores del ICP como prueba diagnóstica indican una moderada capacidad predictiva, se destaca que hubo un resultado significativo al asociar estas variables. El grado de asociación mostró un riesgo de hemorragia intraventricular cerca de 3 veces en aquellos fetos con ICP alterado.

Entre las fortalezas del estudio, destaca que se proporciona evidencia de que parámetros hemodinámicos que indican de forma precoz la hipoxia fetal, como el ICP, se asocian a la presencia de hemorragia intraventricular. Entre las limitaciones se puede mencionar el análisis transversal de la medición del ICP, la cual debe evaluarse en futuras investigación con estudios de cohorte para establecer con precisión el grado de asociación; por otro lado, un posible factor de confusión es la edad gestacional al momento del nacimiento, siendo los recién nacidos prematuros quienes presentan riesgo de alteraciones neurosonográficas. También se tomó en cuenta que no se evaluaron las condiciones del trabajo de parto, como el parto instrumental o el periodo expulsivo prolongado, los cuales constituyen un grupo muy importante en el riesgo perinatal debido a que son responsables de afecciones graves que comprometen la vida del neonato y

pueden dejar secuelas a largo plazo porque están vinculadas a la asfixia (18 - 20). Sin embargo cabe destacar que 20 de 29 casos (69 %) con ICP alterado presentaron hemorragia intraventricular, siendo más frecuente los grados I y II. La mayoría de los casos con alteración del ICP presentaron el desenlace en estudio en esta investigación. Es importante ampliar el estudio con mayor número de pacientes con la finalidad de confirmar estos resultados.

## CONCLUSIONES

La alteración del ICP se asocia a mayor riesgo de hemorragia intraventricular. La evaluación del ICP es una técnica no invasiva que permite identificar aquellos recién nacidos que ameritan una valoración ecográfica transfontanelar. Lo último identifica los cambios a los que fue sometido el feto por la hipoxia a nivel cerebral que pudiera complicar su desarrollo neurocognitivo.

**Sin conflictos de interés.**

## REFERENCIAS

1. Salomon LJ, Alfirevic Z, Bilardo CM, Chalouhi GE, Ghi T, Kagan KO, et al. ISUOG practice guidelines: performance of first-trimester fetal ultrasound scan. *Ultrasound Obstet Gynecol.* 2013;41(2):240. DOI: 10.1002/uog.12342
2. Salomon LJ, Alfirevic Z, Berghella V, Bilardo C, Hernandez-Andrade E, Johnsen SL, et al; ISUOG Clinical Standards Committee. Practice guidelines for performance of the routine mid-trimester fetal ultrasound scan. *Ultrasound Obstet Gynecol.* 2011;37(1):116-26. DOI: 10.1002/uog.8831
3. Salomon LJ, Alfirevic Z, Da Silva Costa F, Deter RL, Figueras F, Ghi T, et al. ISUOG Practice Guidelines: ultrasound assessment of fetal biometry and growth. *Ultrasound Obstet Gynecol.* 2019;53(6):715-723. DOI: 10.1002/uog.20272
4. Lees CC, Stampalija T, Baschat A, da Silva Costa F, Ferrazzi E, Figueras F, et al. ISUOG Practice Guidelines: diagnosis and management of small-for-gestational-age fetus and fetal growth restriction. *Ultrasound Obstet Gynecol.* 2020;56(2):298-312. DOI: 10.1002/uog.22134
5. Cruz-Martinez R, Tenorio V, Padilla N, Crispi F, Figueras F, Gratacos E. Risk of ultrasound-detected neonatal brain abnormalities in intrauterine growth-restricted fetuses born between 28 and 34 weeks' gestation: relationship with gestational age at birth and fetal Doppler parameters. *Ultrasound Obstet Gynecol.* 2015;46(4):452-9. DOI: 10.1002/uog.14920
6. Ertan AK, Tanriverdi HA, Meier M, Schmidt W. Perinatal risk factors for neonatal intracerebral hemorrhage in preterm infants. *Eur J Obstet Gynecol Reprod Biol.* 2006;127(1):29-34. DOI: 10.1016/j.ejogrb.2004.06.008.
7. Bhide A, Acharya G, Baschat A, Bilardo CM, Brezinka C, Cafci D, et al. ISUOG Practice Guidelines (updated): use of Doppler velocimetry in obstetrics. *Ultrasound Obstet Gynecol.* 2021;58(2):331-339. DOI: 10.1002/uog.23698.
8. Llorens-Salvador R, Moreno-Flores A. The ABCs of transfontanelar ultrasound and more. *Radiologia.* 2016;58 Suppl 2:129-41. DOI: 10.1016/j.rx.2016.02.007.
9. Ewigman BG, Crane JP, Frigoletto FD, LeFevre ML, Bain RP, McNellis D. Effect of prenatal ultrasound screening on perinatal outcome. RADIUS Study Group. *N Engl J Med.* 1993;329(12):821-7. DOI: 10.1056/NEJM199309163291201
10. Palacio M, Figueras F, Zamora L, Jiménez JM, Puerto B, Coll O, et al. Reference ranges for umbilical and middle cerebral artery pulsatility index and cerebroplacental ratio in prolonged pregnancies. *Ultrasound Obstet Gynecol.* 2004;24(6):647-653. DOI: 10.1002/uog.1761
11. Kant A, Seth N, Rastogi D. Comparison of outcome of normal and high-risk pregnancies based upon cerebroplacental ratio assessed by doppler studies. *J Obstet Gynaecol India.* 2017;67(3):173-177. DOI: 10.1007/s13224-016-0946-3
12. Akolekar R, Syngelaki A, Gallo DM, Poon LC, Nicolaides KH. Umbilical and fetal middle cerebral artery Doppler at 35-37 weeks' gestation in the prediction of adverse perinatal outcome. *Ultrasound Obstet Gynecol.* 2015;46(1):82-92. DOI: 10.1002/uog.14842
13. Kirlangic MM, Sahin E, Madendag Y, Vural Yalman M, Akdemir E, et al. The role of the brain-sparing effect of growth-restricted fetuses in newborn germinal matrix/intraventricular hemorrhage. *J Perinat Med.* 2021;50(1):93-99. DOI: 10.1515/jpm-2021-0142. PMID: 34284527.
14. Walter L, Conny R. Significado clínico del Doppler patológico en la arteria cerebral media en fetos del tercer trimestre. *Rev Chil Obstet Ginecol.* 2010; 75(6): 405-410. DOI: <http://dx.doi.org/10.4067/S0717-75262010000600010>

15. Baschat AA, Gembruch U. The cerebroplacental *Doppler* ratio revisited. *Ultrasound Obstet Gynecol*. 2003;21(2):124-7. DOI: 10.1002/uog.20
16. Papile LA, Munsick-Bruno G, Schaefer A. Relationship of cerebral intraventricular hemorrhage and early childhood neurologic handicaps. *J Pediatr*. 1983;103(2):273-277. DOI: 10.1016/s0022-3476(83)80366-7
17. Polavarapu SR, Fitzgerald GD, Contag S, Hoffman SB. Utility of prenatal *Doppler* ultrasound to predict neonatal impaired cerebral autoregulation. *J Perinatol*. 2018;38(5):474-481. DOI: 10.1038/s41372-018-0050-x
18. Locatelli A, Lambicchi L, Incerti M, Bonati F, Ferdico M, Malguzzi S, *et al*. Is perinatal asphyxia predictable? *BMC Pregnancy Childbirth*. 2020;20(1):186. DOI: 10.1186/s12884-020-02876-1
19. Hwang M. Gray-scale ultrasound findings of hypoxic-ischemic injury in term infants. *Pediatr Radiol*. 2021;51(9):1738-1747. DOI: 10.1007/s00247-021-04983-3
20. Schwab AL, Mayer B, Bassler D, Hummler HD, Fuchs HW, Bryant MB. Cerebral Oxygenation in Preterm Infants Developing Cerebral Lesions. *Front Pediatr*. 2022;10:809248. DOI: 10.3389/fped.2022.809248

Recibido: 1 de junio de 2022  
Aprobado: 25 de julio de 2022