



Evaluación ecográfica de displasia del desarrollo de la cadera y factores de riesgo en niños entre 0 a 6 meses

Drs. Gabriela de Lourdes Ramos Medina,¹ Zarett Marcela Cáceres López.¹

¹Departamento de Radiodiagnóstico. Hospital Militar Universitario Dr. Carlos Arvelo, Distrito Capital, Venezuela.

RESUMEN

Objetivo: Determinar la frecuencia de la displasia de cadera mediante cribado ecográfico en pacientes que acudieron al servicio de ecografía del Hospital Militar Carlos Arvelo, entre diciembre 2019 - agosto 2020.

Métodos: Estudio descriptivo, prospectivo y corte transversal. Se evaluaron pacientes de 0 a 6 meses de edad mediante cribado ecográfico, utilizando equipo de ecografía Mindray modelo UMT200, con transductor lineal de 7,5 MHz, preset ortopédico. Se midieron los ángulos alfa y beta en corte longitudinal y se clasificaron según el método de Graff.

Resultados: Se evaluó a un total de 82 pacientes. Al examen físico para la exploración de la cadera, los hallazgos fueron la presencia de chasquido de cadera Ortolani/Barlow positivo en 4 %. Según la clasificación de Graff, en cadera derecha grupo IIA (1 %), grupo IIB (1 %), mientras que, en cadera izquierda grupo IIIB (1 %) y grupo IV (2 %). Se identificó 2 factores de riesgo asociados a la displasia de cadera, la presencia de antroponosis ($p=0,013$) y de leiomiomatosis uterina ($p=0,001$).

Conclusión: La ecografía por técnica de Graff es una técnica segura y efectiva para el diagnóstico de displasia del desarrollo de la cadera.

Palabras clave: Displasia del desarrollo de cadera, Método de Graff, Ecosonograma, Luxación.

Ultrasound evaluation of hip developmental dysplasia and risk factors in children aged 0 to 6 months

ABSTRACT:

Objective: To determine the frequency of hip developmental dysplasia by ultrasound screening in patients who attended the ultrasound service of the Carlos Arvelo Military Hospital between December 2019 and August 2020.

Methods: Descriptive, prospective and cross-sectional study. Patients from 0 to 6 months of age were evaluated by ultrasound screening using Mindray ultrasound equipment model UMT200 with linear transducer of 7.5 MHz, Orthopedic preset. The alpha and beta angles were measured in longitudinal cutting and classified according to Graff's method.

Results: A total of 82 patients were evaluated. On physical examination for hip examination the findings were the presence of Positive Ortolani/Barlow hip snap in 4%. According to graff's classification, in the right hip group IIA (1%), group IIB (1%), while in the left hip group IIIB (1%) and group IV (2%). We identified 2 risk factors associated with hip developmental dysplasia, the presence of anthroponosis ($p = 0.013$) and uterine leiomyomatosis ($p = 0.001$).

Conclusion: Graff's technique ultrasound is a safe and effective technique for the diagnosis of the hip developmental dysplasia.

Keywords: Hip developmental dysplasia, Graff method, Echsonogram, Dislocation.

Forma de citar este artículo: Ramos GL, Cáceres ZM. Evaluación ecográfica de displasia del desarrollo de la cadera y factores de riesgo en niños entre 0 a 6 meses. Rev Venez Ultrason Med. 2022; NS2(1): 18-22. DOI: 10.57097/REVUM.2022.2.1.2

Dirección para correspondencia: gabrielaramosmedina@gmail.com.

INTRODUCCIÓN

La displasia del desarrollo de la cadera (DDC) se describe como un espectro de anomalías anatómicas de la articulación de la cadera donde la cabeza femoral presenta una relación anormal con el acetábulo (1, 2). Es una patología de etiología multifactorial, con predisposición genética y factores de riesgo como el sexo femenino, la presentación podálica y cierta etnicidad; sin embargo, la mayoría de los casos ocurren en niños sin condición de riesgo presente (3). La ultrasonografía puede detectar la displasia que no es evidente al examen físico o radiografías simples, permitiendo la aplicación de un tratamiento oportuno y la disminución de posibles secuelas. Por lo anterior, se propone la utilización de la ecografía de cadera como método de diagnóstico temprano y seguro en niños menores de 6 meses, a fin de estudiar la frecuencia de esta patología en el país y garantizar un tratamiento oportuno. Lussier y cols. (4) recomendaron el uso del ultrasonido de cadera para el diagnóstico temprano de caderas afectadas, obteniendo datos de registro del sistema taiwanés de detección y auditoría en la DDC para la biometría de los ultrasonidos, utilizando la clasificación de Graff y datos demográficos relevantes a partir de 2016. Lange y cols. (5) plantearon que algunos factores etiológicos involucrados en la DDC ocurren en el último trimestre del embarazo, disminuyendo su incidencia en recién nacidos prematuros. Más recientemente, Tan y cols. (6) evaluaron los resultados de la detección por ultrasonido para la DDC realizada en varias semanas de vida, para precisar el tiempo más temprano en que se puede realizar el diagnóstico de manera confiable por ultrasonido, siendo esto durante la cuarta semana de vida (día 22 y más allá).

En la cadera displásica se producen cambios de magnitud variable, con cambios adaptativos

en la articulación. Existe un aplanamiento del acetábulo con un aumento del grosor del suelo óseo. La grasa pulvínar, el ligamento *teres*, el *labrum* y la cápsula articular se hipertrofian; el ligamento transversal se invierte. Se hipertrofia el fibrocartilago del *labrum* y forma un tejido fibroso, pudiendo estar invertido en una cadera luxada e impedir su reducción. En algunos casos, aparece una cresta en la parte posterosuperior del cartilago articular (*neolimbus*) que está formada por un engrosamiento del cartilago hialino acetabular, surgiendo en respuesta a la presión excéntrica de la cabeza femoral, sin ser un obstáculo para la reducción y desapareciendo una vez se haya reducido la cadera. El acetábulo primario es hipoplásico debido a la ausencia del estímulo de la cabeza femoral. El acetábulo secundario, formado por el cuadrante posterosuperior del acetábulo, el *labrum* evertido y la cápsula articular, acoge a la cabeza femoral subluxada. En la DDC hay acortamiento del cuello femoral, deformidad de la cabeza y retraso en la aparición del núcleo de osificación secundario (6 - 8).

Las medidas utilizadas en la ecografía de cadera corresponden a la medición de los ángulos de Graff. El ángulo alfa se forma entre la línea de base y la línea del techo óseo y el ángulo beta entre la línea de base y la línea del techo cartilaginosa (9).

La DDC se caracteriza ecográficamente por un cotilo mal excavado con disminución de la cobertura ósea de la cabeza femoral y una morfología normal del reborde cartilaginosa que permite un centraje adecuado de la cabeza femoral (CF). La mayoría de las subluxaciones y luxaciones posteriores se evidencian con las maniobras de estrés. Se clasifican en ligera o severa dependiendo del grado de aplanamiento del acetábulo óseo y del desplazamiento de la cabeza femoral fuera del mismo (Cuadro 1) (10).

Cuadro 1. Clasificación de Graff según hallazgos ecográficos (13)

| Clasificación de Graff | | Angulo alfa (α) | Angulo beta (β) |
|---|-------------------------|--------------------------|-------------------------|
| Grupo I o cadera madura | | > 60° | < 55° |
| Grupo II u osificación retrasada. Displasia. | II A (hasta 3 meses) | 44- 60° | 55- 77° |
| | II B (mayor de 3 meses) | 44- 60° | 55- 77° |
| Grupo III. Retraso en la osificación. Subluxación | III A | 43- 49° | $\geq 77^\circ$ |
| | III B | 43 - 49° | 70 - 77° |
| Grupo IV. Luxación | | < 37° o no medible. | No medible. |

MÉTODOS

El estudio fue descriptivo, prospectivo y de corte transversal. La población evaluada estuvo representada por pacientes de ambos sexos referidos de la consulta y área de hospitalización del Servicio de Pediatría, con edades comprendidas desde el nacimiento hasta los 6 meses de vida, a quienes se les realizó ultrasonido de cadera en el Hospital Militar Dr. "Carlos Arvelo", en la ciudad de Caracas, Venezuela, durante el periodo comprendido entre diciembre 2019 - agosto 2020, entre los cuales fueron seleccionados de manera intencional y no probabilística 82 pacientes.

El análisis estadístico consistió en elaborar tablas de una y dos entradas, se calcularon frecuencias y porcentajes en variables cualitativas, para la determinación de factores de riesgo, se utilizó la prueba Z de proporciones, se consideró un valor estadísticamente significativo si $p < 0,05$. Se utilizó la aplicación SPSS 26 para el análisis de datos.

RESULTADOS

Se evaluó un total de 82 neonatos para descartar alteraciones de la cadera, siendo la incidencia de DDC de 3 casos (3,65 %) (IC - 95 %: 1 % a 10 %).

En la tabla 1, se compararon hallazgos de posibles factores de riesgo entre pacientes con DDC (n=3) comparados con pacientes sin DDC (n=79). La incidencia de DDC en sexo femenino fue de 1 caso (33,33 %) y en sexo masculino de 2 casos (66,66 %). En cuanto a la edad de diagnóstico, en todos los pacientes fue entre 0 a 3 meses, sin diferencia estadística al ser comparados con pacientes de la misma edad sin DDC, 68 (84 %) ($p=1,000$). La presencia de antroponosis fue 1 (33 %) en pacientes con DDC, mientras que ningún caso en pacientes sin DDC ($p=0,013$). En presencia de leiomiomatosis uterina, 2 (67 %) tuvieron diagnóstico de DDC, mientras que 2 (3 %) pacientes sin leiomiomatosis uterina no tuvieron DDC ($p=0,001$). El resto de los potenciales indicadores de factores de riesgo no tuvo asociación con la presencia de DDC.

El gráfico 1 muestra los hallazgos ecográficos según el método de Graff para DDC de acuerdo con la lateralidad de la cadera, siendo evidenciable en los casos positivos: en cadera derecha: 1 caso del grupo IIA, (1 %), 1 caso para el grupo IIB (1 %). En cadera izquierda: 1 caso en el grupo IIIB 1 (1 %) y 2 casos en la categoría IV (2 %). De acuerdo con la prueba de homogeneidad marginal, no hubo diferencia estadística entre resultados según lateralidad de la cadera ($p=0,101$).

Tabla 1. Factores de riesgo para displasia de desarrollo de cadera (DDC)

| Variables | Con DDC (n = 3) | Sin DDC (n = 79) | p |
|---------------------|-----------------|------------------|-------|
| Sexo femenino | 1 (33 %) | 54 (68 %) | 0,521 |
| Edad de 0 a 3 meses | 3 (100 %) | 66 (84 %) | 1,000 |
| Antroponosis | 1 (33 %) | 0 (0 %) | 0,013 |
| Leiomatosis uterina | 2 (67 %) | 2 (3 %) | 0,001 |

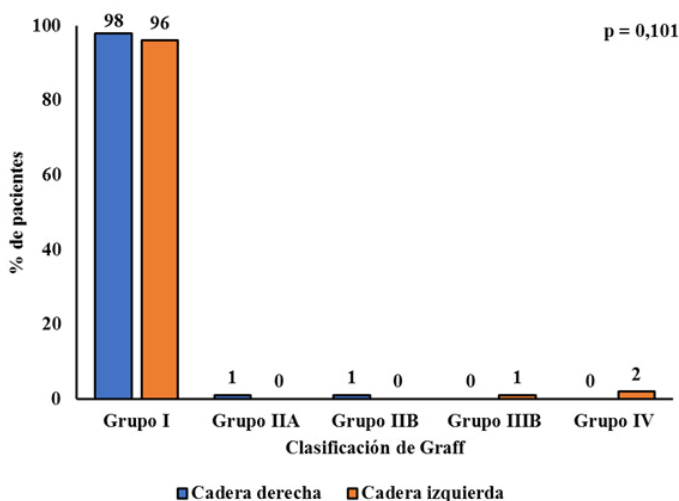


Gráfico 1. Clasificación de Graf según lateralidad de la cadera

DISCUSIÓN

Con el objetivo de determinar la frecuencia de displasia del desarrollo de la cadera mediante el cribado ecográfico en pacientes de 0 a 6 meses de edad, el resultado de la investigación demuestra que la aplicación del método de Graff por ecografía, asociado al examen físico mediante las maniobras de Ortolanni y Barlow, coinciden en el diagnóstico, arrojando cifras cercanas a las descritas por Ferreira y Volpon (11) en su investigación.

Arce y García (12), en Chile, en 2000, sugirieron que a recién nacidos sin factores predisponentes y con examen físico negativo se les realice radiografía

de pelvis, sin embargo, en esta investigación dicho diagnóstico se pudo realizar por ecografía, a fin de reducir el uso de la radiografía para el diagnóstico de la DDC.

Lange y cols. (5), en 2017, plantearon que algunos factores etiológicos ocurren en el último trimestre del embarazo, lo que resulta en una menor incidencia en recién nacidos prematuros, correspondiendo a lo encontrado en la investigación ya que los casos positivos fueron en pacientes a término, a pesar que no fue un factor significativo ni se comprobó relación estadística. Llama la atención la importancia del sexo masculino como factor de riesgo, siendo este hallazgo contrario a lo publicado internacionalmente (11, 13).

Por otro lado, Lussier y cols. (4), en 2019, recomendaron utilizar el ultrasonido de cadera para diagnosticar caderas afectadas, concluyendo, al igual que Tan y cols. (6), en 2019, que se puede realizar es a partir de la cuarta semana de vida. Este estudio evidenció la DDC en un paciente de 4 y otro de 5 días de nacido (Figura 1), edades que fueron excluidas por los trabajos citados.

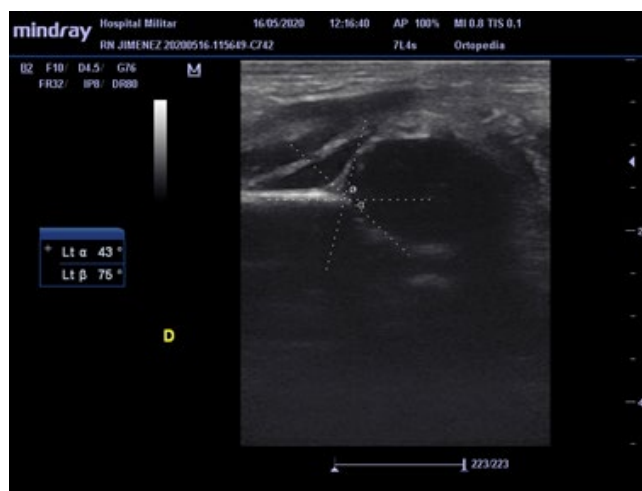


Figura 1. Ecografía de cadera derecha en paciente con displasia del desarrollo de cadera. Varón de 5 días de vida con evaluación ecográfica de cadera derecha, recibiendo según clasificación de Graff: cadera tipo IIIb (subluxación de cadera derecha).

CONCLUSIONES

Es factible el uso de métodos diagnósticos no ionizantes para la determinación de la displasia del desarrollo de la cadera. En edades inferiores a los 21 días de vida, puede existir una cadera inmadura, pero con la evaluación ecográfica y las maniobras al examen físico se demuestra la existencia de una subluxación o luxación de cadera.

Las maniobras al examen físico para exploración de cadera de Ortolani y Barlow resultaron positivas en el mismo número de casos que lo comprobado por ecografía mediante la técnica de Graff; por lo que se puede considerar una técnica segura y efectiva para el diagnóstico de displasia del desarrollo de la cadera.

El presente estudio presentó limitaciones en cuanto al número de la muestra y el tiempo de ejecución, por lo que se recomienda que esta interesante línea de investigación se pueda continuar con una muestra mayor, en un periodo más extenso, lo cual permita confirmar y validar los hallazgos de este trabajo.

REFERENCIAS

1. Carter CO, Wilkinson JA. Genetic and environmental factors in the etiology of congenital dislocation of the hip. *Clin Orthop Relat Res* [Internet]. 1964 [consultado 30/01/2022]; 33:119-28. Disponible en: https://journals.lww.com/clinorthop/Citation/1964/00330/10_Genetic_and_Environmental_Factors_in_the.10.aspx
2. Shipman SA, Helfand M, Moyer VA, Yawn BP. Screening for developmental dysplasia of the hip: a systematic literature review for the US Preventive Services Task Force. *Pediatrics*. 2006; 117(3):e557-76. doi: 10.1542/peds.2005-1597.
3. Kocher MS. Ultrasonographic screening for developmental dysplasia of the hip: an epidemiologic analysis (Part I). *Am J Orthop (Belle Mead NJ)* [Internet]. 2000 [consultado 30/01/2022]; 29(12):929-33. Disponible en: https://www.researchgate.net/publication/12189571_Ultrasonographic_screening_for_developmental_dysplasia_of_the_hip_an_epidemiologic_analysis_Part_I
4. Lussier EC, Sun YT, Chen HW, Chang TY, Chang CH. Ultrasound screening for developmental dysplasia of the hip after 4 weeks increases exam accuracy and decreases follow-up visits. *Pediatr Neonatol*. 2019; 60(3):270-277. doi: 10.1016/j.pedneo.2018.07.008.
5. Lange AE, Lange J, Ittermann T, Napp M, Krueger PC, Bahlmann H, *et al*. Population-based study of the incidence of congenital hip dysplasia in preterm infants from the Survey of Neonates in Pomerania (SNIp). *BMC Pediatr*. 2017; 17(1):78. doi: 10.1186/s12887-017-0829-5.
6. Tan SHS, Wong KL, Lim AKS, Hui JH. The earliest timing of ultrasound in screening for developmental dysplasia of the hips. *Ultrasonography*. 2019; 38(4):321-326. doi: 10.14366/usg.18075.
7. Paton RW. Screening in Developmental Dysplasia of the Hip (DDH). *Surgeon*. 2017; 15(5):290-296. doi: 10.1016/j.surge.2017.05.002.
8. Graf R. The diagnosis of congenital hip-joint dislocation by the ultrasonic Compound treatment. *Arch Orthop Trauma Surg*. 1980; 97(2):117-33. doi: 10.1007/BF00450934.
9. Arevalo, J, Mosquera Y, Solano M. Displasia de cadera infantil: valoración ecosonográfica; revisión bibliográfica, a propósito de un caso. *Medicina (Guayaquil)* [Internet]. 2003 [consultado 30/01/2022]; 9(1): 59-64. Disponible en: <https://rmedicina.ucsg.edu.ec/archivo/9.1/RM.9.1.10.pdf>
10. Graf R. Ecografía de la cadera en el lactante. 6ª ed. Madrid: Editorial Médica Panamericana; 2012. Disponible en: <https://sepeap.org/wp-content/uploads/2021/07/Consejos-para-Ecografia-Caderas.pdf>
11. Cruz MAF, Volpon JB. Orthopedic and ultrasound assessment of hip stability of newborns referred by pediatricians with suspected Developmental Dysplasia. *Rev Col Bras Cir*. 2020; 46(6):e20192284. doi: 10.1590/0100-6991e-20192284.
12. Arce JD, García C. Displasia del desarrollo de caderas: ¿Radiografía o ultrasonografía? ¿A quiénes y cuándo? *Rev Chil Pediatr*. 2000; 71(4):354-356. doi: 10.4067/S0370-41062000000400013.
13. Clarke NM, Harcke HT, McHugh P, Lee MS, Borns PF, MacEwen GD. Real-time ultrasound in the diagnosis of congenital dislocation and dysplasia of the hip. *J Bone Joint Surg Br*. 1985; 67(3):406-412. doi: 10.1302/0301-620X.67B3.3889008.

Recibido: 26 de enero de 2022
Aprobado: 10 de febrero de 2022