



Evaluación ecográfica 3D del músculo elevador del ano con reconstrucción multiplanar, un acercamiento a la comprensión del suelo pélvico. Reporte de un caso

Drs. Jennifer Roa,¹ José León,² Aracelis Verenzuela,¹ Jesús Alejandro Veroes.³

¹Maternidad Concepción Palacios. Servicio de Ginecología. Caracas, Venezuela. ²Hospital General del Este "Dr. Domingo Luciani". Departamento de Ginecología y Obstetricia. Caracas, Venezuela. ³Clínica Maternidad Santa Ana IVSS. Unidad de Ultrasonido y Alto Riesgo Obstétrico. Caracas, Venezuela.

RESUMEN

El parto vaginal está, comúnmente, asociado con la génesis de disfunción del suelo pélvico; la estructura más afectada es el músculo elevador del ano. Rara vez se hace el diagnóstico intraparto y la mayoría de las lesiones pasan desapercibidas. La ecografía ha mostrado su aplicación en las disfunciones del suelo pélvico. Se presenta el caso clínico de una paciente de 32 años de edad, con antecedente de un parto instrumental con fórceps, síntomas de sensación de peso genital y con prolapso de órganos pélvicos estadio II. Se realizó ecografía 3D con tecnología multiplanar y se encontró avulsión completa y abombamiento moderado del músculo elevador del ano. La ecografía transperineal 3D con reconstrucción multiplanar es útil en la evaluación del suelo pélvico, y podría servir de guía para las decisiones del equipo quirúrgico.

Palabras clave: Reconstrucción multiplanar, Ecografía 3D, Músculo elevador del ano, Avulsión, Abombamiento.

3D ultrasound evaluation of the levator ani muscle with multiplanar reconstruction, an approach to pelvic floor compression. Case report.

ABSTRACT:

Vaginal birth is commonly associated with the genesis of pelvic floor dysfunction; the most affected structure is the levator muscle of the anus. Intrapartum diagnosis is rarely made and most lesions go unnoticed. Ultrasound has shown its application in pelvic floor dysfunctions. We present the clinical case of a 32-year-old patient with a history of instrumental delivery with forceps, symptoms of sensation of genital weight and stage II pelvic organ prolapse. 3D ultrasound was performed with multiplanar technology and complete avulsion and moderate bulging of the levator muscle of the anus were found. 3D transperineal ultrasound with multiplanar reconstruction is useful in the evaluation of the pelvic floor, and could serve as a guide for the decisions of the surgical team.

Keywords: Multiplanar reconstruction, 3D ultrasound, Levator ani muscle, Avulsion, Bulge.

INTRODUCCIÓN

El parto vaginal está comúnmente asociado con la génesis de distintas disfunciones del suelo pélvico debido a que la anatomía de la mujer es sometida a una distensión importante relacionada con el paso de la cabeza fetal; la

estructura más afectada es el músculo elevador del ano, ya que puede ocurrir desinserción de la rama inferior del pubis durante el parto, riesgo que se triplica si se realiza parto instrumental. Rara vez se puede realizar diagnóstico durante el parto y la mayoría de las lesiones pasan desapercibidas (1).

Forma de citar este artículo: Roa J, León J, Verenzuela A, Veroes J. Evaluación ecográfica 3D del músculo elevador del ano con reconstrucción multiplanar, un acercamiento a la comprensión del suelo pélvico. Reporte de un caso. Rev Venez Ultrason Med. 2022; NS2(1): 40-45. DOI: 10.57097/REVUM.2022.2.1.5

Dirección para correspondencia: jenniferroa52@gmail.com

Los métodos de estudio del suelo pélvico han evolucionado con el pasar del tiempo, desde la ecografía 2D hasta la resonancia magnética nuclear (2). La ecografía del suelo pélvico empieza en los inicios de la década de los 80, utilizando un transductor convexo abdominal para mostrar imágenes 2D y, posteriormente, con el transductor volumétrico, imágenes 3D (3, 4). En la actualidad, el avance de la tecnología brinda mayores beneficios como herramientas diagnósticas, la ecografía 3D con tecnología multiplanar es un método de gran utilidad que se ha convertido, al pasar el tiempo, en un recurso diagnóstico complementario en uroginecología. A pesar de que la disponibilidad va en crecimiento, su uso continúa siendo limitado, pero si se realiza una comparación con otros métodos diagnósticos por imágenes, como la resonancia magnética nuclear o la tomografía axial computarizada, la ecografía 3D con reconstrucción multiplanar puede ser considerada un método fácil y de bajo costo (3).

El aporte del tercer plano coronal es lo que permite hacer una reconstrucción volumétrica; la obtención del volumen se basa en una imagen 2D a la que se le aplica una caja de volumen en la zona de interés y se adquiere un barrido de la imagen escogida; la pantalla muestra cortes de 2,5 mm que permiten una evaluación completa, dinámica e, incluso, con procesamiento posterior a la obtención de la imagen después de la evaluación del paciente y cada vez que se requiera, ya que queda almacenada en la memoria del equipo de ultrasonido, lo que permite evaluaciones posteriores (4).

CASO CLÍNICO

Paciente de 32 años de edad, quien acudió por presentar sensación de peso en genitales, de 8 meses de evolución, y dolor pélvico, motivo por el cual fue evaluada. No refirió antecedentes médicos

de importancia. Los antecedentes ginecológicos y obstétricos eran los siguientes: ciclos menstruales regulares 5/28 días, sin alteración; un embarazo, un parto instrumental con fórceps indicación, por agotamiento materno (2008), después de un trabajo de parto prolongado mayor a 14 horas y expulsivo prolongado de 45 minutos; se obtuvo recién nacido con peso fetal 3600 gramos. El examen funcional reveló: hábito miccional 4 veces al día, 3 veces durante la noche, incontinencia urinaria de urgencia; hábito evacuatorio 1 vez cada 3 días, Bristol tipo 2. Al examen ginecológico se encontró descenso de paredes vaginales anterior y posterior, que sobrepasan las carúnculas himeneales, clasificación de prolapso de órganos pélvicos (POP Q) estadio II Ba, que se calcula con fines educativos con la herramienta de evaluación interactiva disponible en la página web de la Sociedad Americana de Uroginecología (AUGS) (Figura 1) (5), hiato genital amplio, test Oxford 2/5, test de esfuerzo negativo, cuello uterino de apariencia sana, sin lesiones macroscópicas.

Se realizó ecografía transperineal, con equipo

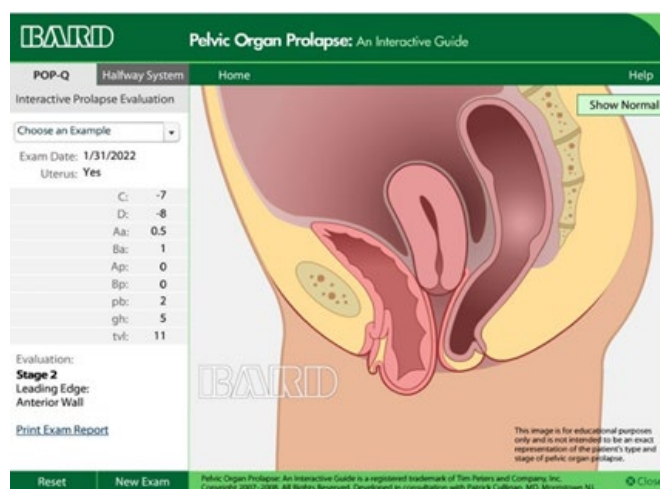


Figura 1. Clasificación de prolapso de órganos pélvicos (POP Q) estadio 2. Calculado con la herramienta de evaluación interactiva disponible en la página web de la Sociedad Americana de Uroginecología (AUGS) (5).

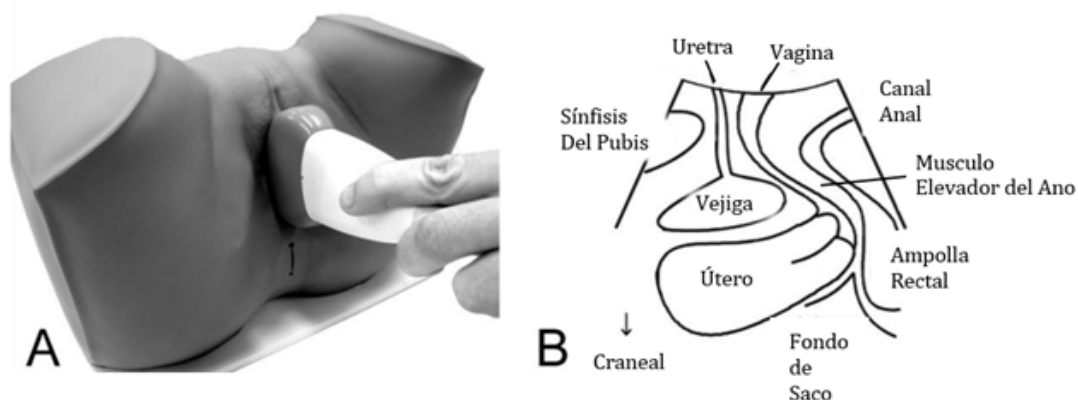


Figura 2. (A) Posición del traductor en ecografía. (B) Estructuras anatómicas a identificar en la imagen ecográfica (6).

Voluson SWIFT GE General Electric®, se calibró la imagen con apertura de 90°, dos zonas focales, profundidad de 7-9 cm, armónicos activos, altos, el reductor de punteado en la imagen (SRI) y el sistema de imágenes compuestas cruzadas (CRI) ambos encendidos; se utilizó un transductor volumétrico *convex* curvo de 4-8 MHz, cubierto con abundante gel y con plástico, evitando burbujas, y nuevamente se colocó abundante gel sobre el plástico protector; la paciente se situó en posición de litotomía dorsal en una camilla ginecológica, con los emuntorios vacíos; se apoyó el transductor en sentido vertical sobre el periné de la paciente en la línea media (Figura 2-A), ubicando inicialmente el plano medio sagital 2D donde se realizó la identificación de las siguientes estructuras: sínfisis del pubis (SP), uretra (U), vejiga (V), vagina (VA), ángulo ano rectal (AAR), músculo elevador del ano (MEA), (Figura 2-B). La caja de interés se dejó de un espesor de 1 a 2 cm, con apertura máxima en los planos coronales y axiales. Posteriormente, se realizó la identificación del plano de mínima dimensión del hiato, con la caja de interés tomando el borde inferior de la sínfisis del pubis, hasta el ángulo ano rectal (Figura 3).

Una vez ubicado el plano, se procedió a indicarle a la paciente que realizara contracción de la

musculatura pélvica y se activó la función tomográfica multiplanar, visualizando una reconstrucción del corte axial. Se ajustó el número de cortes a 11, con una distancia de 2,5 mm, con un panel 3x3, logrando evaluar en toda su extensión el músculo elevador del ano, específicamente en su rama puborrectal. Se apreció una avulsión completa del músculo elevador del ano, utilizando como criterios

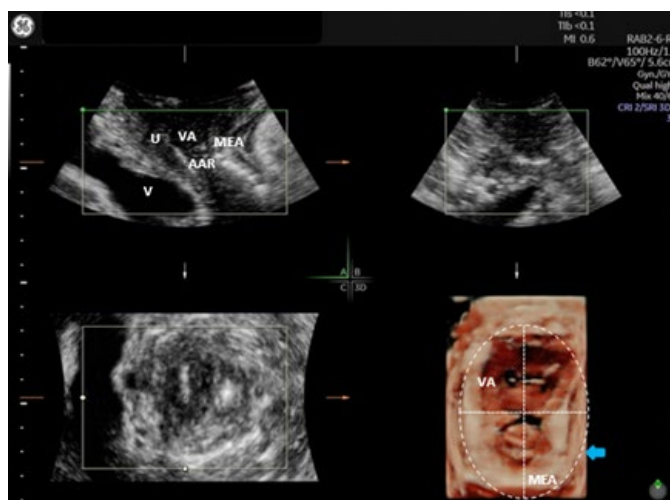


Figura 3. Ecografía transperineal con transductor volumétrico. (SP): sínfisis del pubis, (V): vejiga, (U): uretra, (VA): vagina, (AAR): ángulo ano rectal (MEA): músculo elevador del ano, (óvalo) hiato del elevador con área de 32 cm².

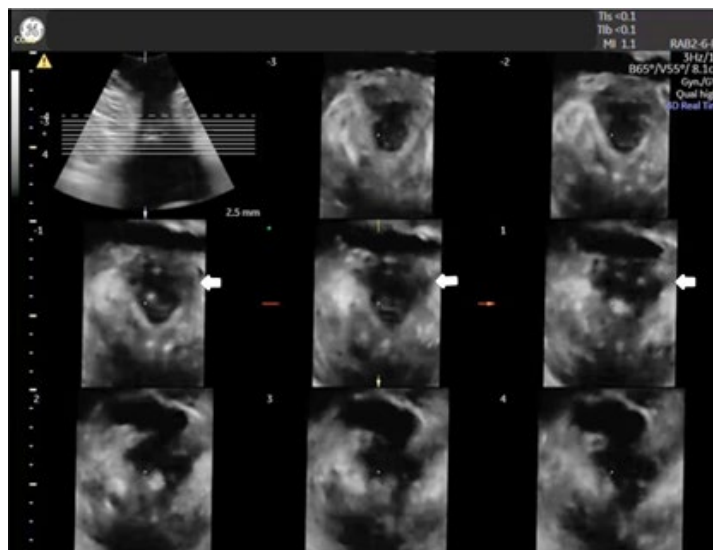


Figura 4: Ecografía transperineal con transductor volumétrico con aplicación de cortes multiplanares, con distancia de 2,5 mm. Flechas blancas: muestran interrupción del haz puborrectal izquierdo del músculo elevador del ano.

diagnósticos, el hallazgo de la inserción anómala del músculo (se aprecia un verdadero espacio entre el músculo y la rama inferior del pubis), con interrupción del mismo presente en los tres cortes centrales y en forma consecutiva (6). Se concluyó como avulsión completa bilateral a predominio de la rama puborrectal izquierda (flechas blancas) (Figura 4).

Asu vez, se evaluó el área del hiato del elevador del ano, para descartar a presencia de abombamiento generado por el microtrauma del músculo elevador del ano durante el parto, cuando se produce una distensión excesiva del mismo (Figura 3). Se consideraron como criterios diagnósticos los siguientes parámetros: normal, un área menor de 25 cm²; abombamiento leve entre 25 cm² y menos de 30 cm²; abombamiento moderado entre 30 cm² y menos de 35 cm²; el abombamiento marcado cuando el área es de 35 cm² a menos 40 cm² y abombamiento grave cuando es mayor de 40 cm² (7). Según el cálculo del área del hiato del elevador del ano, se logró observar un abombamiento

moderado, con una medida del área del hiato del elevador de 32 cm² (óvalo) (Figura 3).

DISCUSIÓN

Los desórdenes del suelo pélvico generalmente están relacionados con el parto vaginal, debido a que dicha musculatura soporta grandes fuerzas y distensión durante el descenso fetal. Las alteraciones o disfunciones de este grupo muscular generan un impacto importante en la calidad de vida de las pacientes que la padecen, es por ello que surge la necesidad de realizar un diagnóstico oportuno (8).

La evaluación del MEA mediante la ecografía 3D, con reconstrucción multiplanar, vía transperineal, es utilizada para poder determinar la presencia significativa de trauma del músculo elevador del ano. Van Delf y cols. (9), en 2014, realizaron un estudio en 269 mujeres primíparas, 21 % sufrieron avulsión del MEA, con impacto significativo en los desórdenes del suelo pélvico, así como el hallazgo en el presente caso.

La avulsión se ha descrito como el eslabón perdido en el desarrollo del prolapso de órganos pélvicos, donde el seguimiento a largo plazo es vital (9).

Dietz y cols. (10), en 2014, evaluaron diferentes métodos para el diagnóstico de la avulsión y abombamiento del MEA, reportando que la experticia del observador o clínico y la disponibilidad de equipos, es fundamental en el diagnóstico de lesiones del MEA. La ecografía 3D con tecnología multiplanar es un procedimiento con una curva de aprendizaje corta, con la percepción de los autores de una buena reproducibilidad; con el análisis durante el posprocesamiento de imágenes obtenidas del suelo pélvico, comúnmente utilizadas en el aprendizaje de la técnica, es posible obtener un entrenamiento aceptable en un tiempo promedio de una semana, con supervisión experta.

El uso del ultrasonido en el diagnóstico y categorización de las imágenes del suelo pélvico permite al equipo quirúrgico planificar y desarrollar procedimientos individualizados al momento de la cirugía reconstructiva, para disminuir la probabilidad de complicaciones y la tasa de fallas o su detección temprana, generando así tratamientos más adecuados (11).

La avulsión del elevador del ano se asocia con un riesgo relativo de 3 a 4 veces mayor de recurrencia de cistocele después de la colporrafia anterior. Esto refuerza la importancia de un diagnóstico previo de lesiones del MEA, para una planificación individualizada de la corrección de los defectos del suelo pélvico (12,13).

La ecografía 3D del piso pélvico se ha ido posicionando como una herramienta de importancia dentro de la ginecología, especialmente en su aplicación en las disfunciones del suelo pélvico,

donde existen avances en la estandarización de la técnica (14-16).

CONCLUSIÓN

La ecografía transperineal 2D Y 3D, así como la tecnología de reconstrucción multiplanar, constituyen un método adecuado para el diagnóstico de lesiones anatómicas y alteraciones funcionales del piso de la pelvis femenina, permitiendo comprender mejor su compleja dinámica. La evaluación del músculo elevador del ano por ecografía para detectar avulsión y/o abombamiento, es un recurso de gran utilidad en pacientes con disfunción del suelo pélvico, porque su adecuado diagnóstico determinará que el equipo quirúrgico tenga una mejor visión del problema al hacer la planificación de la cirugía, disminuyendo la probabilidad de fracaso quirúrgico o incluso necesidad de reintervención. Por ello, es recomendable el uso de la tecnología multiplanar, para la evaluación de aquellas pacientes con antecedentes obstétricos con sospecha de lesiones del músculo elevador del ano.

El presente caso evidencia que las lesiones del músculo elevador del ano y de su hiato pueden ser evaluadas mediante la ecografía 3D siendo la tecnología multiplanar un aporte positivo en el diagnóstico a detalle de dichas lesiones.

Es de destacar que el desarrollo de la curva de aprendizaje y la disponibilidad de equipos de ultrasonido con esta tecnología representan un desafío en el futuro para la aplicabilidad de este valioso recurso en el mundo de la uroginecología.

Los autores declaran no tener conflicto de intereses.

REFERENCIAS

1. Aquise A. Lesiones del suelo pélvico tras parto vaginal con fórceps, evaluadas mediante ecografía 3/4D transperineal [Tesis de Grado en Internet]. Sevilla, España: Universidad de Sevilla, 2019 [consultado 10 de julio de 2021]. Disponible en: <https://idus.us.es/handle/11441/88240>
2. Guzmán R, Dietz HP. Parto vaginal y trauma del piso pélvico. Contacto Científico [Internet]. 2012 [consultado 11 de julio de 2021]; 2(4):136-142. Disponible en: https://issuu.com/clinicaalemana/docs/contactocientifico_octubre2012
3. Tracy PV, DeLancey JO, Ashton-Miller JA. A geometric capacity-demand analysis of maternal levator muscle stretch required for vaginal delivery. *J Biomech Eng*. 2016; 138(2):021001. doi:10.1115/14032424
4. Pascual M, Hereter L, Graupera B, Fernández M, Dexeus S. Ecografía 3D/4D en ginecología: técnica y metodología. *Prog Obstet Ginecol*. 2006; 49(5):263-271. doi: 10.1016/S0304-5013(06)72605-X
5. AUGS [Internet]. Burnsville: POP-Q Tool; [consultado 11 de julio de 2021]. Disponible en: <https://www.augs.org/patient-services/pop-q-tool/>
6. Dietz HP, Shek KL, Chan S, Guzman R. Guía Técnica Para el Ultrasonido de Piso Pélvico [Internet]. Burnsville: IUGA Cookbook Spanish version 1.0; 2020 [consultado 11 de julio de 2021]. Disponible en: <https://iugastore.com/product/pelvic-floor-ultrasound-basic-settings-procedures/>
7. Dietz HP, Shek C, Clarke B. Biometry of the pubovisceral muscle and levator hiatus by three-dimensional pelvic floor ultrasound. *Ultrasound Obstet Gynecol*. 2005; 25(6):580-585. doi: 10.1002/uog.1899
8. Swift SE. Aspectos epidemiológicos del prolapso de órganos pélvicos. En: Bent AE, Ostergard DR, Cundiff GW, Swift SE, editors. *Ostergard. Uroginecología y disfunción del piso pélvico*. Quinta edición. México: McGraw-Hill Interamericana; 2004. p 33-41.
9. Van Delft K, Sultan AH, Thakar R, Schwertner-Tiepelmann N, Kluivers K. The relationship between postpartum levator ani muscle avulsion and signs and symptoms of pelvic floor dysfunction. *BJOG*. 2014; 121(9):1164-1172. doi: 10.1111/1471-0528.12666
10. Dietz HP, Rojas RG, Shek KL. Postprocessing of pelvic floor ultrasound data: how repeatable is it? *Aust N Z J Obstet Gynaecol*. 2014; 54(6):553-557. doi: 10.1111/ajo.12250
11. Dietz HP. Why pelvic floor surgeons should utilize ultrasound imaging. *Ultrasound Obstet Gynecol*. 2006; 28(5):629-634. doi: 10.1002/uog.3828
12. Wong V, Shek K, Rane A, Goh J, Krause H, Dietz HP. Is levator avulsion a predictor of cystocele recurrence following anterior vaginal mesh placement? *Ultrasound Obstet Gynecol*. 2013; 42(2):230-234. doi: 10.1002/uog.12433
13. Dietz HP, Chantarasorn V, Shek KL. Levator avulsion is a risk factor for cystocele recurrence. *Ultrasound Obstet Gynecol*. 2010; 36(1):76-80. doi: 10.1002/uog.7678. Erratum in: *Ultrasound Obstet Gynecol*. 2011; 37(4):500.
14. Dietz HP. Ultrasound imaging of the pelvic floor. Part II: three-dimensional or volume imaging. *Ultrasound Obstet Gynecol*. 2004; 23(6):615-625. doi: 10.1002/uog.1072
15. Prieto C. Ecografía de la musculatura del suelo pélvico femenino. Revisión sistemática cualitativa y propuesta de protocolo de ecografía para la valoración de la musculatura del suelo pélvico [Tesis de Grado en Internet]. Alcalá de Henares: Universidad de Alcalá; 2016 [consultado 10 de julio de 2021]. Disponible en: <https://ebuah.uah.es/dspace/handle/10017/26806?show=full>
16. Dietz HP, Shek C, De Leon J, Steensma AB. Ballooning of the levator hiatus. *Ultrasound Obstet Gynecol*. 2008; 31(6):676-680. doi: 10.1002/uog.5355

Recibido: 28 de enero de 2022

Aprobado: 10 de febrero de 2022